Fibroma nasofaríngeo

S Hervé
F Portier
R Chapot
JP Guichard
M Wassef
P Tran Ba Huy
P Herman

Resumen. – El fibroma nasofaríngeo constituye un doble desafío para el otorrinolaringólogo: un desafío nosológico, ya que, a pesar de su historia clínica normalizada, la patogenia de este tumor benigno, que afecta a varones adolescentes, es aún desconocida, tanto con respecto a sus mecanismos de crecimiento como de angiogénesis; y un desafío terapéutico, puesto que la exéresis de este tumor vascular puede provocar una hemorragia masiva, mientras que la presencia de múltiples extensiones a través de fisuras y otros agujeros de la base del cráneo puede originar recidivas.
La exéresis quirúrgica es el tratamiento de primera intención del fibroma nasofaríngeo. Su objetivo es conseguir la escisión completa del tumor, con una mínima pérdida sanguínea y el menor número de secuelas posible. Varios factores han contribuido a mejorar su tratamiento:
— el desarrollo de las técnicas de imagen, que permiten un diagnóstico más temprano y establecen mejor la morfología del tumor;
— los progresos en las técnicas de embolización, pues en la mayoría de los casos permiten resecar el tumor;
— el desarrollo de la cirugía intranasal guiada por endoscopia, que permite, en algunos casos, realizar una cirugía menos invasiva y más precisa y, en otros, completar la exéresis en las regiones anatómicas donde la visualización del tumor es difícil, incluso con microscopio.
La elección de la vía de acceso debe basarse en la localización, el volumen y la extensión del tumor así como en su vascularización, en la eficacia de la embolización y en la experiencia del equipo quirúrgico.
La vía transnasal guiada por endoscopia está indicada en la actualidad para los tumores limitados a la nasofaringe, la cavidad nasal y los senos etmoidal y esfenoidal, que presentan una extensión lateral retropterigoidea moderada y no sobrepasan la fosa pterigopalatina. Las vías de acceso laterales están indicadas en casos excepcionales para tumores que presentan un gran desarrollo externo (músculos pterigoideos, fosa temporal).
Un control mediante tomografía computadorizada (TC) con inyección de sustancia de contraste, realizado a las 48 horas del postoperatorio, permite identificar un eventual resto tumoral y orientar la conducta que se ha de seguir (reintervención quirúrgica rápida o vigilancia). Finalmente, es necesario un seguimiento endoscópico y radiológico durante 12 a 18 meses para detectar de manera precoz una recidiva del tumor.

© 2001, Editions Scientifiques et Médicales Elsevier SAS, París. Todos los derechos reservados.

Palabras clave: fibroma nasofaríngeo, endoscopia, vía de acceso, transfacial, embolización, vigilancia, secuelas.

Introducción

El fibroma nasofaríngeo (*juvenile nasopharyngeal angiofibroma* para los anglosajones) es un tumor vascular poco frecuente, benigno desde el punto de vista histológico pero localmente agresivo, que se desarrolla de manera casi exclusiva en adolescentes de sexo masculino. El fibroma nasofaríngeo representa menos del 0,05 % de los tumores de la cabeza y del cuello. Puede desarrollarse en varias direcciones a partir de la cavidad nasal y de la nasofaringe, puede ir a través de los múltiples agujeros y fisuras de la fosa infratemporal y de la base del cráneo. Al principio provoca obstrucción nasal y epistaxis recidivantes, pero en los estadios finales puede comprometer el pronóstico vital, por invasión del sistema nervioso central o del seno cavernoso.

El origen, la naturaleza, la patogenia y la historia natural del fibroma nasofaríngeo son aún desconocidos.

La aparición y el desarrollo de la TC, la resonancia magnética (RM), la angiografía y la embolización selectiva, así como los avances en los tratamientos quirúrgicos, sobre todo el desarrollo de la cirugía intranasal guiada por endoscopia, han revolucionado el tratamiento quirúrgico de este tumor. Todos estos progresos permiten un estudio de extensión más preciso, una mejor selección de los tumores resecables y un tratamiento quirúrgico inicial menos agresivo. La disminución de la morbilidad y de la mortalidad del tratamiento quirúrgico del fibroma nasofaríngeo permite, por otra parte, oponerse a los argumentos de algunos autores que preconizan la radioterapia externa como tratamiento inicial de este tumor benigno basándose en las hemorragias masivas, en la elevada incidencia de resecciones incompletas y en la mortalidad elevada, comunicadas en series quirúrgicas ya antiguas.

Stéphane Hervé : *Assistant des hôpitaux des Armées.*
Frédéric Portier : *Chef de clinique-assistant.*
René Chapot : *Praticien hospitalier.*
Jean-Pierre Guichard : *Praticien hospitalier.*
Michel Wassef : *Maître de conférences des Universités, praticien hospitalier.*
Patrice Tran Ba Huy : *Professeur des Universités, praticien hospitalier.*
Philippe Herman : *Professeur des Universités, praticien hospitalier.*
Clinique d'oto-rhino-laryngologie, hôpital Lariboisière, 2, rue Ambroise-Paré, 75475 Paris cedex 10, France.

Reseña histórica

Originariamente el fibroma nasofaríngeo recibió esta denominación por su supuesta localización en la nasofaringe. Según Acuna [2], Hipócrates conocía este tumor. Sin embargo, el primer caso auténtico tratado en forma quirúrgica fue comunicado por Liston en 1841 [35] y confirmado histológicamente por Myhre y Michaels en 1987 [38], mediante el análisis de los cortes histológicos del tumor. En 1847, Chelius [14] señaló la naturaleza fibrosa de este tumor así como su propensión a desarrollarse en la pubertad. En 1873, Gosselin [29] confirmó la tendencia de los pólipos fibrosos nasofaríngeos a afectar sólo a los varones adolescentes y advirtió que algunos de estos tumores tenían tendencia a involucionar de manera espontánea en la edad adulta, pero otros requerían una exéresis quirúrgica.

El término fibroma nasofaríngeo juvenil fue propuesto en 1906 por Chauveau [13], y en 1923, Sébileau [42] describió de manera magistral el tumor. En 1940, Friedberg [27] sugirió el término de angiofibroma.

El tratamiento del fibroma nasofaríngeo ha evolucionado con el tiempo. La primera modalidad terapéutica fue la exéresis quirúrgica: la extracción con un gancho, con fórceps o con los dedos; en 1889 el doctor Hingston extrajo un pólipo fibroso nasofaríngeo con los dedos, sin anestesia, a un paciente que se hallaba sentado en una silla. Éste sufrió una hemorragia abundante, pero pudo ser dado de alta del hospital al día siguiente de la intervención. No obstante, los fracasos de esta cirugía, muy hemorrágica y a menudo incompleta, llevaron a Friedberg a recomendar como tratamiento inicial la implantación de agujas de radio en el tumor, seguida de electrocoagulación [27]. Cuando se evidenciaron las secuelas de la irradiación a largo plazo en los pacientes irradiados, la cirugía volvió a ser el tratamiento de primera elección. Las investigaciones se orientaron entonces hacia los mecanismos necesarios para reducir la hemorragia peroperatoria y para facilitar la exéresis tumoral, con una morbilidad y una tasa de recidivas mínimas. Para ello se utilizaron la cauterización al rojo vivo, la ligadura de las arterias carótidas externas, la embolización intravascular y la inyección *in situ* de productos esclerosantes.

Aunque la hormonoterapia ha demostrado histológicamente una desvascularización tumoral, sus resultados no fueron convincentes. En cambio, la embolización transcutánea de las carótidas externas ha proporcionado resultados de disminución de la vascularización tumoral estadísticamente significativos, y este procedimiento se ha convertido para la mayoría de los autores en el método elegido para el control de las pérdidas sanguíneas peroperatorias.

Las vías de acceso quirúrgicas del tumor han progresado paralelamente, y el reciente advenimiento de la cirugía intranasal ha permitido reducir aún más la morbilidad del tratamiento de ciertas formas del fibroma nasofaríngeo.

Anatomía patológica

ASPECTO MACROSCÓPICO

El fibroma nasofaríngeo es un tumor sésil, con una base de implantación amplia, de coloración blanquecina o roja, liso, a veces polilobulado, y recubierto por una mucosa surcada por numerosos vasos sanguíneos *(fig. 1)*. Su consistencia es gomosa, y la efracción de su superficie provoca una hemorragia. Puede observarse lisis de las paredes óseas circundantes.

En el corte, el fibroma nasofaríngeo es firme, de textura homogénea, de aspecto translúcido y de una coloración que va del blanco rosáceo al pardo rojizo. Después de la embolización y del tratamiento androgénico, el fibroma nasofaríngeo puede parecer más fibroso y más pálido.

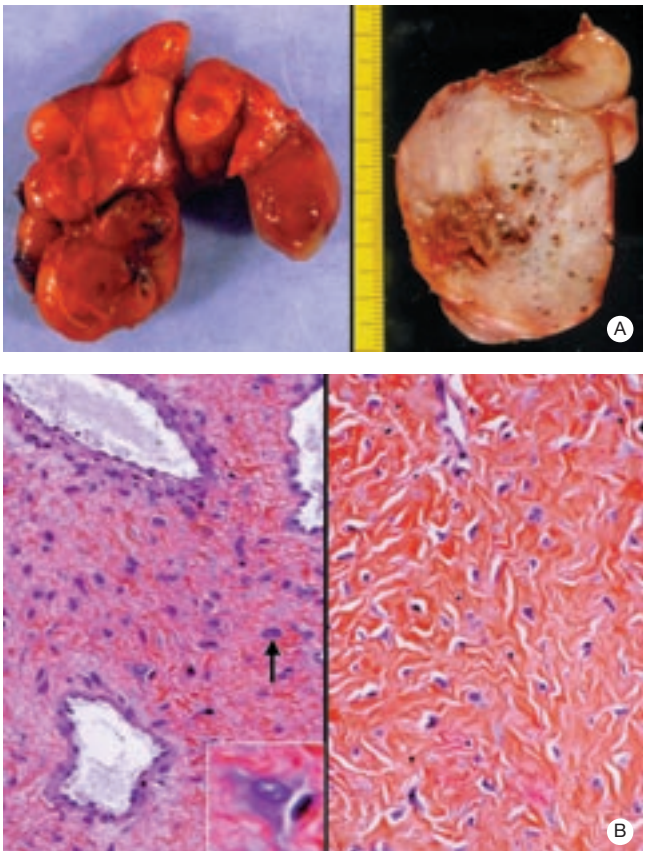

1 *Fibroma nasofaríngeo.*
A. Visión macroscópica de un espécimen quirúrgico. Tumor polilobulado rojizo, liso. Aspecto fibroso, blanquecino, de la pieza de sección. Se observan numerosos vasos.
B. Aspecto histológico. Celularidad variable. Las células son fusiformes o estrelladas (recuadro), con algunos núcleos dobles (flecha). El colágeno es abundante, más denso y hialino a la derecha (hematoxilina-eosina-safranina x 80, recuadro x 200).

CARACTERÍSTICAS HISTOLÓGICAS

Los elementos básicos del fibroma nasofaríngeo son: la presencia de una red abundante de grandes vasos sanguíneos de paredes gruesas, una estroma conjuntiva y la ausencia de cápsula. Este doble componente vascular y conjuntivo llevó a Friedberg [27] a sugerir el término de angiofibroma. La estroma conjuntiva es una matriz fibrosa de densidad variable, compuesta de fibroblastos fusiformes y de fibras de colágeno entrelazadas. En algunas zonas, estas fibras son abundantes y se agrupan o se distribuyen de forma paralela, mientras que en otras son edematosas e hialinizadas. A veces puede observarse incluso una transformación mixedematosa [5].

Los vasos sanguíneos presentan un aspecto variable según el grado de evolución. En el estadio precoz son capilares sanguíneos de paredes muy finas y tras la maduración pueden presentarse:

— en forma de angiomas cavernosos,

— en forma de vasos sanguíneos eréctiles de paredes gruesas.

Cuando el fibroma nasofaríngeo no está encapsulado, produce unas extensiones digitiformes que infiltran los tejidos circundantes.

VARIACIONES HISTOLÓGICAS

■ *Según la edad*

El fibroma nasofaríngeo es más denso en colágeno cuanto mayor es la edad del paciente. Así, en los adolescentes

mayores tiende a predominar el contenido fibroso, mientras que en los más jóvenes, el componente vascular es más abundante. Esto explicaría las formas habitualmente más agresivas y recidivantes en el paciente joven.

Según la topografía

En el pedículo predomina el componente fibroso, mientras que en la zona central, el componente vascular es más acentuado.

Según el tratamiento

La androgenoterapia y la radioterapia externa provocan una degeneración fribinoide de los vasos sanguíneos.

La estrogenoterapia causa una intensa actividad de síntesis de los fibroblastos y la maduración de la trama conjuntiva.

La radioterapia externa provocaría una endarteritis obliterante.

Según el potencial evolutivo

La histología no permite predecir la conducta clínicamente agresiva de un fibroma nasofaríngeo. No es posible, pues, distinguir una forma primitiva de una forma recidivante, ni una forma endocavitaria de una forma invasiva.

Etiopatogenia

Aún no se conoce la etiopatogenia del fibroma nasofaríngeo. Todas las teorías propuestas son motivo de controversia.

TEORÍA CONGÉNITA

La masa tumoral podría desarrollarse a partir:

— del pericondrio que recubre el fibrocartílago que reúne el basisfenoides y el basioccipital o bien del que recubre la lámina medial de la apófisis pterigoides;

— del periostio, ya que a veces se encuentran núcleos de osificación en el interior del tumor;

— de la fascia faringobasilar que une el borde superior del músculo constrictor superior con la base del cráneo;

— de restos del canal craneofaríngeo, aunque no existen similitudes entre el fibroma nasofaríngeo y el craneofaringioma;

— de células no cromafines presentes en las terminaciones de la arteria maxilar;

— de islotes celulares ectópicos hormonodependientes;

— de la estroma fibrovascular normalmente presente en la mucosa pituitaria.

TEORÍA INFLAMATORIA

El fibroma nasofaríngeo se originaría a partir de repetidos episodios inflamatorios del periostio, de origen sinusal o adenoide. El tumor se desarrolla en individuos que han sufrido una adenoidectomía previa o no.

TEORÍA HORMONAL

Dado que el fibroma nasofaríngeo afecta casi exclusivamente a adolescentes de sexo masculino, se ha postulado la hipótesis de la existencia de un tejido diana en la nasofaringe, sensible a los andrógenos circulantes [41]. Sin embargo, esta teoría aún no se ha confirmando [22, 40]. Podría tratarse de:

— un déficit androgénico; esta hipótesis se basa en los frecuentes problemas de desarrollo de los caracteres sexuales secundarios de los pacientes [40] y en el predominio masculino entre los individuos afectados; no obstante, la medición urinaria de los metabolitos androgénicos es normal en la mayoría de los casos, y las pruebas terapéuticas con propionato de testosterona han sido poco eficaces [5, 22];

— una anomalía de los receptores hormonales.

El tratamiento con estrógenos produciría una reducción del volumen tumoral, y el tratamiento con testosterona, un aumento [41]. Sin embargo, este fenómeno no se ha confirmado y los efectos secundarios de un tratamiento estrogénico no justifican su empleo a largo plazo [51]. Tampoco se ha confirmando la disminución de la hemorragia peroperatoria con la hormonoterapia [22, 40].

TEORÍA MIXTA, CONGÉNITA Y HORMONAL

El paciente enfermo presentaría un nido tumoral fibrovascular congénito latente por la ausencia de hormonas masculinas. Durante la pubertad, el eje hipofisogonadal activaría el desarrollo tumoral al hacerse funcional y madurar. Esta teoría explica la acción frenadora de los estrógenos, pero no es válida en los casos femeninos poco frecuentes.

Estudios genéticos

Las mutaciones del gen *ras* están implicadas en la génesis de un gran número de tumores sólidos. Los miembros de dicha familia de genes *(Ki-ras, Ha-ras, N-ras)* son estructuralmente similares y codifican para la misma proteína P21, que desempeña un papel importante en la regulación del crecimiento de las células tumorales. Coutinho et al [17] estudiaron la aparición de mutaciones de los genes *Ki-ras* y *Ha-ras* en 60 tumores de la cabeza y del cuello, 28 de los cuales eran fibromas nasofaríngeos y no observaron mutación alguna. No obstante, el 53 % de estos tumores presentaban unos niveles de ácido ribonucleico mensajero del gen *Ha-ras* más elevados que los tejidos sanos. Esto sugiere que la mayor expresión del gen *Ha-ras* puede ser un factor importante en el desarrollo de los tumores de la cabeza o del cuello.

Formas de extensión

LUGAR DE IMPLANTACIÓN

Si bien durante mucho tiempo se consideró que el fibroma nasofaríngeo se originaba en la pared superior de la nasofaringe, hoy en día se piensa que se implanta en el contorno del agujero esfenopalatino, específicamente en el borde posterosuperior, aunque algunos autores opinan que nace del orificio anterior del conducto pterigoideo (vidiano) [36]. Sin embargo, se ignora a partir de qué estructura tisular se desarrolla. En 1959, Schiff sugirió que era la expresión de un tejido vascular eréctil residual [41]. Es más probable que el tumor se desarrolle a partir de la estroma fibrovascular presente en estado fisiológico en la mucosa pituitaria.

El agujero esfenopalatino está delimitado por la apófisis esfenoidal del hueso palatino por delante y por la apófisis pterigoides del hueso esfenoides por detrás. Por fuera comunica la fosa pterigopalatina con el interior de la cavidad nasal. Se sitúa prácticamente a la altura de la cola del cornete medio. Por él pasan la arteria esfenopalatina, única rama terminal de la arteria maxilar, que a su vez es una de las dos ramas terminales de la arteria carótida externa, y el nervio nasopalatino, que alcanza el nervio maxilar, segunda rama terminal del nervio trigémino (V2).

PEDÍCULO DE IMPLANTACIÓN

El pedículo de implantación del fibroma nasofaríngeo es de tipo sésil. Incluso en las formas que parecen totalmente intranasales, existe siempre una zona de implantación en la fosa pterigopalatina.

DESARROLLO

A partir de su punto de origen, el fibroma nasofaríngeo se extiende por debajo de la mucosa adyacente, erosiona las estructuras óseas e infiltra los tejidos circundantes. Así pues, tiende a extenderse a través de las vías que ofrecen menos resistencia, como los agujeros, y a seguir los vasos nutricios o los nervios (por ejemplo, el nervio del conducto pterigoideo [vidiano]).

No es posible sistematizar las formas de extensión pues son muy variables. Cabe destacar la importancia de distinguir las extensiones tumorales que se producen por delante de la apófisis pterigoides o por detrás de ésta.

Extensión medial

Por lo general, el fibroma nasofaríngeo presenta inicialmente un desarrollo intranasal; ocupa la cavidad nasal y la nasofaringe, pero no sobrepasa los límites de la vía respiratoria. Tiende a deformar el tabique nasal hacia la fosa nasal opuesta y, a lo sumo, deforma y ensancha la pirámide nasal. En una serie actualizada de 52 pacientes tratados en el hospital Lariboisière (París) se detectaron 50 extensiones nasofaríngeas [30]. Ello significa que la afectación basicraneal aislada es posible pero poco frecuente.

Los senos paranasales representan un lugar de retención por bloqueo osteomeatal, y de invasión tumoral posterior generalmente a través de sus paredes. Los senos invadidos con mayor frecuencia son la pared inferior del esfenoidal (40 casos de la serie citada), y la pared posterior del maxilar.

Extensión lateral

El tumor puede extenderse hacia las regiones laterales de la base del cráneo. Es esencial diferenciar si esta extensión se produce hacia adelante o hacia atrás de la apófisis pterigoides, ya que la técnica quirúrgica elegida difiere en ambos casos.

Por delante de la apófisis pterigoides (fig. 2), el fibroma nasofaríngeo se extiende a la fosa pterigopalatina y, más tarde, a la fosa infratemporal e incluso a la fosa temporal. Hacia arriba, puede extenderse a la órbita y, desde allí, al vértice orbitario.

La fosa pterigopalatina (trasfondo de la fosa pterigomaxilar) está limitada, por delante, por la tuberosidad del maxilar; por detrás, por el borde ventral de la apófisis pterigoides; por dentro, por la lámina perpendicular del hueso palatino, y, por debajo, por la unión entre la apófisis pterigoides y la tuberosidad del maxilar. Por arriba se abre hacia la órbita por la fisura orbitaria inferior (hendidura esfenomaxilar), y por fuera hacia la fosa infratemporal por la fisura pterigomaxilar. Esta fosa está ocupada por una capa laxa de células grasas, donde se halla el ganglio pterigopalatino (ganglio de Meckel), que se corresponde con el orificio anterior del conducto pterigoideo. Por ella pasan el nervio maxilar, segunda rama terminal del nervio trigémino, y la arteria maxilar; ambos elementos dan en esta fosa sus ramas terminales. Siempre se ha de buscar, mediante las técnicas de imagen, un ensanchamiento, incluso mínimo, de la fosa pterigopalatina. En la serie de 52 pacientes mencionada se detectaron 40 extensiones a la fosa pterigopalatina.

Lateralmente, el tumor puede invadir la fosa infratemporal (23 casos de la serie citada), y luego la fosa temporal hacia arriba (10 casos de la serie) y las partes blandas de la mejilla hacia abajo *(fig. 3)*. La extensión a la órbita se produce a través de la fisura orbitaria inferior *(fig. 4)* (19 casos de la serie).

2 *Visión anatómica de la cara inferior de la base del cráneo que muestra las extensiones laterales, por delante de la apófisis pterigoides de un fibroma nasofaríngeo. Las flechas ilustran el recorrido tumoral que, a través de la fosa pterigopalatina, puede invadir lateralmente la fosa infratemporal (FIT) y luego las partes blandas de la mejilla (M) hacia delante y la fosa temporal (FT) hacia arriba y hacia fuera.*

3 *Tomografía computadorizada de un fibroma nasofaríngeo, visto en un corte coronal. Obsérvense el ensanchamiento de la fosa pterigopalatina (FP) y la invasión de la fosa infratemporal (FIT) y de las partes blandas de la mejilla (M). En este caso no hay extensión a la fosa temporal (FT).*

4 *Visión anatómica de la cavidad orbitaria derecha. Se visualizan las fisuras orbitarias inferior (FOI) y superior (FOS), la lámina papirácea (LP) y el conducto óptico (CO). El catéter azul muestra el modo de extensión anterocavernoso del fibroma nasofaríngeo, que desde la fosa pterigopalatina atraviesa la FOI y alcanza el vértice de la órbita para llegar al seno cavernoso (SC).*

Más rara vez, la invasión de la órbita ocurre tras la lisis de su pared interna, a partir de una invasión etmoidal. Desde la órbita, el tumor puede extenderse al seno cavernoso (inva-

sión anterior del seno cavernoso, 11 casos de la serie), a través de la fisura orbitaria superior (hendidura esfenoidal), así como al conducto óptico.

Por atrás de la apófisis pterigoides, la extensión del fibroma nasofaríngeo es muy variable. Hacia atrás, el tumor suele erosionar la lámina medial de la apófisis pterigoides y luego el suelo del seno esfenoidal, donde puede desarrollarse, probablemente a través del conducto pterigoideo. Habitualmente invade el seno en forma de «tapón de botella» *(fig. 5)* y se caracteriza por su gran adherencia. El tumor puede también infiltrar el macizo óseo que forma la raíz de las pterigoides y, a partir de allí, puede infiltrar el cuerpo del esfenoides hacia el clivus (36 casos de la serie), la porción medial del seno cavernoso (invasión medial, 6 casos de la serie) y el agujero redondo mayor o puede propagarse hacia fuera por el díploe del ala mayor del esfenoides, o hacia abajo por la fosa pterigoidea (17 casos de la serie), a veces incluso hasta la región parafaríngea (7 casos de la serie) *(fig. 6)*, o hacia fuera a lo largo de los músculos pterigoideos. También puede invadir el espacio paraamigdalino infratubario (18 casos de la serie) y alcanzar así los agujeros oval y espinoso (15 casos de la serie). Cabe recordar que el agujero oval se sitúa, para el cirujano, en la prolongación de la inserción de la lámina lateral (ala externa) de la apófisis pterigoides *(fig. 7)*. A partir de allí, el tumor puede extenderse a la cara inferolateral del seno cavernoso (invasión lateral) *(fig. 8)* (2 casos de la serie). En este caso se produce un ensanchamiento del agujero oval, que no se observa en las otras formas de extensión al seno cavernoso.

Extensión superior

En las formas evolucionadas, la invasión esfenoidal constituye una vía de extensión a la silla turca, a la fosa cerebral media, al quiasma óptico y a los nervios ópticos (5 casos de la serie).

Por último, puede producirse la extensión a la fosa cerebral anterior a través de la lámina cribosa del etmoides o del yugo esfenoidal *(fig. 9)* (3 casos de la serie).

Extensión posteroinferior

La extensión posteroinferior del tumor puede alcanzar el agujero rasgado anterior a través del techo de la nasofaringe *(fig. 7)* (10 casos de la serie). Allí, el tumor infiltra las inserciones ligamentarias de la base del cráneo y entra en contacto con la arteria carótida interna, a la cual puede englobar e incluso infiltrar, llegando al seno cavernoso a través del conducto carotídeo (invasión inferior).

Extensión anterior

La invasión del seno maxilar es poco frecuente (no se presentó ningún caso en la serie de referencia). Se produce a partir de la fosa pterigopalatina, a través de la pared posterior del seno, que inicialmente detiene la extensión.

Extensión inferior

Los tumores con extensión inferior, que se diseminan por los espacios parafaríngeos con extensión cervical, son difíciles de extraer *(fig. 6)*. Con frecuencia se trata de una diseminación tumoral desde la fosa pterigopalatina.

Extensión intracraneal

Entre las formas de extensión intracraneal que franquean el suelo de la base del cráneo se destacan las excepcionales extensiones a la fosa anterior *(fig. 9)* a través de la lámi-

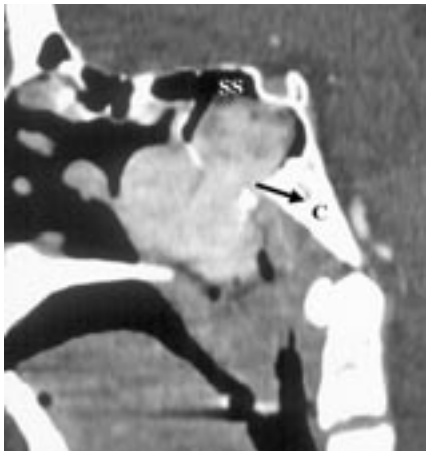

5 *Tomografía computadorizada de un fibroma nasofaríngeo visto en un corte sagital. Obsérvese que el tumor respeta la pared anterior del seno esfenoidal (SE) y el receso esfenoetmoidal. La invasión del seno se realiza a través de su suelo. En algunos casos, la invasión tumoral es hacia el clivus (C).*

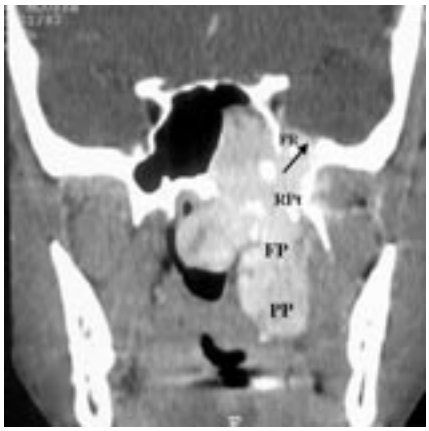

6 *Tomografía computadorizada de un fibroma nasofaríngeo, visto en un corte coronal. A partir de la raíz de las pterigoides invadidas (RP), el tumor se desarrolla hacia abajo en la fosa pterigoidea (FP) y en la región parafaríngea (RP). Hacia arriba, la extensión laterocavernosa (flecha) comienza por una lisis del suelo de la fosa media, cerca del agujero redondo mayor (ARM).*

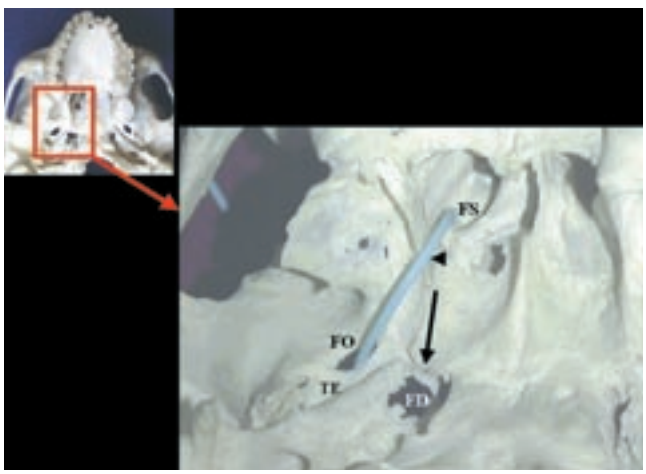

7 *Vista anatómica de la cara inferior de la base del cráneo. El catéter azul muestra las formas de extensión del fibroma nasofaríngeo hacia el agujero oval (AO). El tumor, que emerge por el agujero esfenopalatino (AE), erosiona la lámina medial de la apófisis pterigoides (punta de flecha) y recorre la trompa de Eustaquio (TE) hasta el agujero oval, al cual puede traspasar. Hacia atrás y hacia dentro, el tumor puede también infiltrar el techo de la nasofaringe hasta el agujero rasgado (AR, flecha negra).*

8 *Tomografía computadorizada de un fibroma nasofaríngeo visto en un corte coronal. Nótese la invasión laterocavernosa (flecha) a través del agujero oval (AO). SE: seno esfenoidal.*

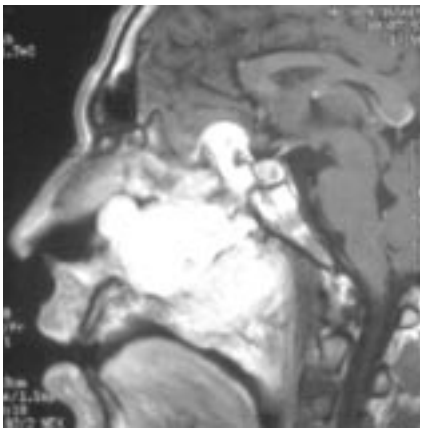

9 *Resonancia magnética de un fibroma nasofaríngeo visto en un corte sagital, en secuencia potenciada en T1 con inyección de gadolinio. Obsérvese la extensión a la fosa anterior a través del yugo esfenoidal.*

na cribosa y del techo del etmoides, frente a las formas caracterizadas por la invasión de la fosa media. No es fácil sistematizar la extensión de estos tumores muy voluminosos. Sin embargo, el análisis de la forma de extensión al seno cavernoso es una etapa crucial en la elección de la vía de acceso. La indicación terapéutica en esta localización depende de la vía por la cual se ha producido la extensión:

— por vía anterior, a través de la fisura orbitaria inferior y del cono orbital, en cuyo caso no es de utilidad la vía infratemporal o subtemporal;

— por vía medial, tras una extensión al cuerpo del esfenoides, que se caracteriza por una adherencia estrecha del tumor al tejido esponjoso del cuerpo del esfenoides;

— por vía lateral, tras una extensión al suelo de la fosa media a través de los agujeros oval y redondo;

— por vía inferior, a través del agujero rasgado, lo que implica la adherencia tumoral a la arteria carótida interna.

De esta exposición se deduce que debe realizarse un análisis sistematizado de los cortes de TC y de RM a fin de establecer la afectación eventual de las diferentes regiones siguientes: arco coana, fisura pterigopalatina, fisura orbitaria inferior, vértice orbitario, seno cavernoso (anterior), fosa infratemporal (región de los músculos pterigoideos y región retromaxilocigomática), fosa temporal, fosa pterigoidea, región paraamigdalina infratubaria, agujero oval y agujero redondo, seno cavernoso (lateral), espacio parafaríngeo, seno esfenoidal, base de las pterigoides y clivus, seno cavernoso (medial), agujero rasgado, conducto óptico y fosa anterior [30].

Estudio clínico

FRECUENCIA

El fibroma nasofaríngeo es un tumor poco frecuente. Representa aproximadamente el 0,5 % de todos los tumores de la cabeza y del cuello, aunque es el tumor benigno más común de la nasofaringe. Su prevalencia es más elevada en México, Egipto, India, el sudeste asiático y Kenia que en Europa y en los Estados Unidos, donde afecta a uno de cada 10 000 pacientes que acuden a una consulta otorrinolaringológica (ORL).

EDAD DE APARICIÓN

En general los síntomas se manifiestan entre los 7 y los 21 años, con una edad media de 14 a 18 años según las series.

SEXO

El fibroma nasofaríngeo afecta casi exclusivamente al sexo masculino.

EVOLUCIÓN NATURAL

La historia natural del fibroma nasofaríngeo no se conoce aún con precisión. Aunque ciertos autores han comunicado la involución e incluso la desaparición espontánea del tumor después de la pubertad, existen pocos casos documentados de regresión espontánea en la bibliografía internacional [45]. Por el contrario, sí existen casos demostrados de estabilizaciones e incluso de regresiones espontáneas de tumores residuales tras la cirugía, sin que se haya podido identificar ningún factor predictivo.

SÍNTOMAS

Hay que distinguir los síntomas directos, relacionados con el fibroma nasofaríngeo, y los síntomas indirectos, relacionados con su repercusión sobre los órganos circundantes.

Síntomas directos

La obstrucción nasal es el síntoma directo más constante. Aparece de manera progresiva, de forma más o menos pronunciada, y es intermitente al principio, por lo que suele pasarse por alto durante mucho tiempo, y atribuirse a una desviación del tabique, a una hipertrofia de vegetaciones adenoides o a una rinitis. Su carácter unilateral debe llamar la atención del médico y conducirlo a realizar un estudio especializado. Posteriormente, la obstrucción puede hacerse bilateral. Cuando la obstrucción nasal es pronunciada, puede originar ronquidos nocturnos, e incluso apneas del sueño cuando el tumor desplaza el velo del paladar hacia abajo.

Las epistaxis constituyen el síntoma de alerta más frecuente, ya que en general la obstrucción nasal es subestimada. Su aparición es espontánea o desencadenada por un esfuerzo al sonarse la nariz o al estornudar. Su cuantía es variable; se han comunicado casos de pérdidas abundantes, pero también puede tratarse de una simple secreción serosanguinolenta, una epistaxis de apariencia banal. Es sobre todo su carácter recidivante lo que debe alertar al médico para no evocar una hiperemia del área de Kiesselbach demasiado rápido. Toda epistaxis recidivante en un varón joven o en un adolescente, *a fortiori* si se produce siempre en el mismo lado, justifica la práctica de un examen de ORL.

A veces, cuando el tumor está muy desarrollado, puede sobresalir del vestíbulo nasal y deformar el paladar o, incluso, la pirámide nasal.

Finalmente, puede ocasionar una rinolalia cerrada o una anosmia.

Síntomas indirectos

Los síntomas indirectos están relacionados con la repercusión del tumor en los órganos circundantes:

— rinorrea purulenta o no, crónica y unilateral;

— exoftalmía o proptosis, disminución de la agudeza visual, diplopía, reducción del campo visual, en caso de invasión orbitaria;

— sordera, raras veces otalgia unilateral causada por una otitis serosa debido a una compresión de la trompa auditiva (trompa de Eustaquio);

— cefaleas;

— déficit neurológicos por afectación de un nervio craneal; esta complicación es excepcional en caso de evolución espontánea.

EXAMEN CLÍNICO

El examen clínico es la primera etapa, indispensable, del diagnóstico. Toda obstrucción nasal unilateral crónica y toda epistaxis recidivante en un varón joven obligan a realizar un examen de las cavidades nasales por un especialista de ORL. En la actualidad, las rinoscopias anterior y posterior constituyen el primer paso del examen de las fosas nasales, pero como parte de un estudio rinológico debe realizarse de forma sistemática la endoscopia nasal mediante un fibroendoscopio o un endoscopio rígido.

El tumor aparece como una masa blanquecina o rojiza, lisa, única o polilobulada, recubierta por una mucosa recorrida por vasos sanguíneos, que ocupa, en mayor o menor medida, la nasofaringe y el fondo de la fosa nasal de forma asimétrica, lo que permite determinar el lado en el cual se ha originado. El tumor está fijo en el agujero esfenopalatino y sangra ante la mínima efracción de su superficie, razón por la cual no debe practicarse una biopsia en el consultorio médico.

El examen clínico ha de incluir además:

— una palpación endobucal, para detectar una eventual extensión lateral por detrás de la tuberosidad del maxilar;

— un estudio de los pares craneales, sobre todo de los seis primeros;

— una otoscopia, en busca de una otitis serosa;

— la palpación de las áreas ganglionares cervicales, puesto que la ausencia de adenopatía satélite tiene valor diagnóstico;

— un breve examen oftalmológico, que se completará con un estudio exhaustivo (agudeza visual, campo visual, fondo de ojo, etc.) por un oftalmólogo;

— un examen general, para detectar una eventual anomalía del desarrollo pondostatural y establecer el estado endocrino y de la pubertad.

Técnicas de diagnóstico por imágenes

Las técnicas médicas por imágenes, asociadas con el examen clínico, permiten en la mayoría de los casos establecer el diagnóstico de fibroma nasofaríngeo y, de esta forma, evitar una biopsia potencialmente hemorrágica. Los otros dos objetivos de la exploración radiológica son la realización de un estudio de extensión locorregional preciso y la desvascularización preoperatoria del tumor mediante una embolización.

La TC es el procedimiento de primera elección y la mayoría de las veces es suficiente para el estudio preparatorio. La RM permite el estudio de las extensiones intracraneanas. La arteriografía sólo es necesaria si se hace con el objetivo de realizar una embolización preoperatoria. En esta enfermedad las radiografías estándar y las tomografías no están indicadas [1, 10, 31, 36, 37, 44].

TOMOGRAFÍA COMPUTADORIZADA

En la actualidad la TC es el examen de referencia para establecer el diagnóstico positivo y el estudio de la extensión de los fibromas nasofaríngeos. Es el mejor procedimiento para estudiar las estructuras óseas del macizo facial.

Técnica

Se obtienen imágenes de cortes axiales, coronales, antes y después de la inyección de un bolo rápido de sustancia de contraste yodada. El estudio óseo debe ser sistemático, utilizando un filtro óseo específico y ventanas amplias. La base del cráneo se explora mediante cortes milimétricos contiguos en el plano coronal, y se realizan reconstrucciones sagitales o tridimensionales para afinar el estudio. Los escáneres helicoidales más recientes, asociados con complejas técnicas de inyección, proporcionan imágenes más rápidas y contiguas, que muestran con precisión las extensiones tumorales.

Resultados

La TC muestra la masa tumoral y su localización anatómica precisa. El fibroma nasofaríngeo se manifiesta por la presencia de una masa aislada en la cavidad nasal, la nasofaringe y/o la fosa pterigopalatina, isodensa con respecto a los músculos, y por una erosión del borde posterosuperior del agujero esfenopalatino. Otros tumores pueden desarrollarse en la nasofaringe de los adolescentes varones y confundirse con un fibroma nasofaríngeo (pólipos antrocoanales, linfomas, carcinomas, etc.). No obstante, tras la inyección de la sustancia de contraste, la señal de estos tumores no se vuelve más intensa que la del músculo. El fibroma nasofaríngeo, por el contrario, da precozmente una señal muy intensa, homogénea o periférica, mayor que la del músculo. Para ello se requiere, no obstante, la obtención de las imágenes tras la inyección de la sustancia de contraste, puesto que la señal se atenúa rápidamente debido al flujo vascular elevado del tumor.

El fibroma nasofaríngeo es el único tumor hipervascularizado, intensamente realzado por la inyección de la sustancia de contraste yodada, que se desarrolla alrededor del agujero esfenopalatino.

La TC es el examen que mejor muestra la extensión extracraneana de los fibromas nasofaríngeos y que permite una exploración óptima de las estructuras óseas, sobre todo las complejas estructuras de la base del cráneo. La inyección de la sustancia de contraste define mejor el volumen tumoral y permite diferenciar el tumor de las secreciones intracavitarias acumuladas (seno, oído medio) y de los fenómenos inflamatorios peritumorales.

RESONANCIA MAGNÉTICA

La RM es el mejor examen para explorar los tejidos blandos. Por otra parte, proporciona imágenes tridimensionales. Por consiguiente, es el procedimiento de elección para evaluar con precisión la extensión intracraneana del tumor, en particular en el seno cavernoso, y para realizar el seguimiento posterapéutico. La RM es superior a la TC en la caracterización tisular, pero es inferior en la apreciación de las lesiones óseas.

Técnica

El examen se lleva a cabo en secuencias cortas, denominadas secuencias potenciadas en T1, durante las cuales las grasas son intensamente realzadas, y luego en secuencias largas, denominadas secuencias potenciadas en T2, durante las cuales los líquidos son intensamente realzados. Las secuencias potenciadas en T1 se realizan tanto antes como después de la inyección de gadolinio. Los cortes axiales transversales contiguos, de 5 o 6 mm de espesor, permiten definir la extensión intracraneal en el seno cavernoso y en la fosa temporal.

Resultados

La señal del fibroma nasofaríngeo es de tipo tisular, de la misma intensidad que la del músculo en las secuencias potenciadas en T1, a veces heterogénea, con zonas de hiposeñal que corresponden a la estroma vascular o a fenómenos de necrosis. En las secuencias potenciadas en T2, el tumor presenta un aspecto heterogéneo, «en pimienta y sal», como todos los tumores vasculares; su señal es más intensa que la de los músculos, pero menos que las de los líquidos acumulados y que las de los tejidos inflamatorios circundantes. Tras la inyección de gadolinio se produce una acentuación intensa y precoz de la señal del tumor, que traduce su carácter hipervascular.

ARTERIOGRAFÍA

Si bien la introducción de la TC con inyección de contraste y de la angio-RM ha disminuido el papel diagnóstico de la arteriografía, ésta sigue siendo útil para estudiar la angioarquitectura de estos tumores muy vascularizados y para conocer el aporte arterial. Es también de utilidad cuando existen dudas por la clínica o la TC y para el estudio de la extensión al seno cavernoso. Sin embargo, su principal indicación en la actualidad es en el caso de la embolización terapéutica.

La arteriografía diagnóstica tiene varios objetivos:

— confirmar el diagnóstico por la observación del *blush* tumoral inmediato y masivo;

— obtener un mapa muy exacto de la masa tumoral y de sus pedículos nutricios;

— guiar la embolización, que constituye el primer tiempo terapéutico.

Técnica

El examen se lleva a cabo casi siempre con anestesia local. El estudio preanestésico comprende los exámenes de laboratorio habituales, pruebas de hemostasia y, raras veces, obtención de sangre para autotransfusión.

Vías de acceso

La vía femoral es hoy en día la vía de elección, puesto que permite explorar de manera selectiva los diferentes ejes arteriales y requiere escasa cantidad de sustancia de contraste. La arteria femoral se cateteriza según la técnica de Seldinger: punción de la arteria con un catéter Cathlon, introducción de una guía, retirada del Cathlon e introducción de un catéter flexible de 4 o 5 F de diámetro (1 F = 0,33 mm). Este catéter se introduce a contracorriente por la aorta y luego en las carótidas.

En la actualidad las complicaciones son raras: hematoma en el lugar de punción, disección arterial, seudoaneurismas o creación de émbolos.

Sustancia de contraste

La sustancia de contraste es yodada, poco osmolar y puede ser iónica o no. Su inyección provoca a menudo una sensación de calor, que no ha de considerarse como una reacción alérgica. La inyección es indolora, por lo que no se requiere anestesia general, indispensable con los productos utilizados en el pasado. Sin embargo, su nefrotoxicidad potencial limita las dosis inyectadas.

El equipo de examen es digitalizado, lo que supone, mediante la sustracción ósea inmediata, un ahorro de tiempo considerable y una disminución de las dosis de sustancia de contraste que se ha de inyectar. No obstante, la radioprotección del paciente y del operador sigue siendo un problema real.

Resultados

El fibroma nasofaríngeo se caracteriza por el aumento del calibre de sus arterias nutricias y, de forma tardía, por una opacificación tumoral persistente. La mayoría de los tumores tienen una vascularización exclusivamente extracraneana (arteria carótida externa y sus ramas), mientras que otros reciben una vascularización intracraneal complementaria de la arteria carótida interna.

La arteria esfenopalatina y sus ramas constituyen el pedículo nutricio principal del tumor. Cuando éste crece, puede recibir el aporte de la arteria faríngea ascendente (extensión posterior), de la arteria palatina descendiente (extensión inferior), de otras ramas colaterales de la arteria maxilar (extensión lateral) y de las ramas de la arteria carótida externa contralateral (extensión más allá de la línea media).

Si bien la arteria carótida interna, a través de sus ramas cavernosas, es responsable del aporte vascular en caso de extensión intracraneal, también puede participar en la vascularización de los fibromas exclusivamente extracraneales, por medio de las arterias etmoidales o por las ramas petrosas u oftálmicas. En términos generales, la participación de la carótida externa contralateral y el aporte de la carótida interna aumentan con la extensión tumoral.

Pruebas complementarias

Además de las técnicas por imágenes, las pruebas complementarias incluyen:

— audiometría tonal liminar e impedanciometría, en busca de una dispermeabilidad tubaria;

— estudio oftalmológico, ya mencionado;

— fórmula y recuento sanguíneos, pruebas de hemostasia y estudio pretransfusional, con determinación del grupo ABO *Rhesus* y serologías para los virus de la inmunodeficiencia humana y de la hepatitis; obtención de sangre en previsión de una eventual autotransfusión si el volumen tumoral es importante;

— en situaciones excepcionales, consulta endocrinológica y determinaciones hormonales (medición de esteroides urinarios, exploración del eje hipofisosuprarrenal e hipofisogonadal).

Clasificación tumoral

Se han propuesto diversas clasificaciones para los fibromas nasofaríngeos.

CLASIFICACIÓN DE SESSIONS ET AL (1981) [44]

— Estadio Ia: tumor limitado a la parte posterior de la cavidad nasal o a la bóveda de la nasofaringe.

— Estadio Ib: extensión, como mínimo, a uno de los senos paranasales.

— Estadio IIa: extensión lateral mínima a la fosa pterigopalatina a través del agujero esfenopalatino.

— Estadio IIb: invasión total de la fosa pterigopalatina, con desplazamiento anterior de la pared posterior del seno maxilar; puede acompañarse de una extensión superior que erosiona la pared orbitaria.

— Estadio IIc: extensión a través de la fosa pterigopalatina a la mejilla y la fosa temporal.

— Estadio III: extensión intracraneal.

CLASIFICACIÓN DE FISCH (1982) [25]

— Estadio I: tumor limitado a la nasofaringe y a la cavidad nasal, con erosión ósea mínima o limitada al agujero esfenopalatino.

— Estadio II: tumor que invade la fosa pterigopalatina o el seno maxilar o el seno etmoidal, o el seno esfenoidal, acompañado de destrucción ósea.

— Estadio IIIa: tumor que invade la fosa infratemporal o la órbita, sin invasión intracraneal.

— Estadio IIIb: tumor que invade la fosa infratemporal o la órbita, con invasión intracraneal, pero extradural y paraselar.

— Estadio IVa: tumor intracraneal e intradural, que no invade ni el senocavernoso, ni la fosa pituitaria, ni el quiasma óptico.

— Estadio IVb: tumor intracraneal e intradural, que infiltra el seno cavernoso, la fosa pituitaria o el quiasma óptico.

CLASIFICACIÓN DE CHANDLER ET AL (1984)

— Estadio I: tumor confinado a la nasofaringe.

— Estadio II: tumor extendido a la cavidad nasal y/o al seno esfenoidal.

— Estadio III: extensión tumoral a una o a varias de las siguientes estructuras: seno maxilar, seno etmoidal, fosa pterigopalatina, fosa infratemporal, órbita, mejilla.

— Estadio IV: extensión intracraneal.

CLASIFICACIÓN DE RADKOWSKI ET AL (1996) [40]

Más recientemente, Radkowski et al [40] propusieron una nueva clasificación, que es en realidad una modificación de la de Sessions et al [44].

— Estadio IA: tumor limitado a la cavidad nasal o a la bóveda de la nasofaringe.

— Estadio IB: tumor que invade la cavidad nasal y/o la bóveda de la nasofaringe y se extiende, como mínimo, a uno de los senos de la cara.

— Estadio IIA: invasión mínima de la hendidura pterigopalatina.

— Estadio IIB: invasión de toda la hendidura pterigopalatina, con o sin erosión de la pared orbitaria.

— Estadio IIC: extensión a la fosa infratemporal o extensión hacia atrás, más allá de las láminas de la apófisis pterigoides (espacio paratubario/fosa interpterigoidea/espacio parafaríngeo).

— Estadio IIIA: erosión de la base del cráneo (agujero oval/agujero redondo mayor/cuerpo de la apófisis pterigoides/clivus), extensión intracraneal mínima.

— Estadio IIIB: extensión intracraneal masiva, con invasión del seno cavernoso o sin ella.

Con respecto a la clasificación de Sessions et al [44], la clasificación de Radkowski et al [40] tiene en cuenta las extensiones posteriores, a través de las láminas de la apófisis pterigoides (fosa pterigoidea, región paratubaria, espacio parafaríngeo). También tiene en cuenta las erosiones de la base del cráneo con invasión intracraneal mínima (agujero oval, agujero redondo mayor, clivus). Por consiguiente, es más adecuada para el estudio preoperatorio y la estrategia quirúrgica de estos tumores.

Sin embargo, un estadio IIC retropterigoideo puede tratarse por vía transnasal, contrario a un estadio IIC por invasión de la fosa infratemporal (véase más adelante). Asimismo, un estadio IIIA puede tratarse por vía endoscópica si está afectado el agujero redondo mayor, pero no siempre si hay extensión al agujero oval.

Estas clasificaciones se basan más en la agresividad y el volumen del tumor que en el análisis de la forma de extensión, que guía la elección de la vía de acceso quirúrgica.

Diagnóstico diferencial

El diagnóstico diferencial del fibroma nasofaríngeo debe realizarse con todos los tumores potencialmente hemorrágicos que pueden desarrollarse en la cavidad nasal y/o en la nasofaringe. Puede tratarse de tumores benignos (granuloma piógeno, angioma, hemangiopericitoma, cordoma, quiste nasofaríngeo, pólipo angiomatoso, pólipos antrocoanales, etc.) o de tumores malignos (rabdomiosarcoma, neuroblastoma olfativo, adenocarcinoma, carcinoma nasofaríngeo, carcinoma adenoide quístico, carcinoma epidermoide, linfoma, etc.).

La edad y el sexo del paciente, el aspecto macroscópico, el lugar de implantación, el modo de expansión y sobre todo las características radiológicas del tumor permiten generalmente diferenciar el fibroma nasofaríngeo de los demás tumores de la región. Únicamente los tumores vasculares presentan una señal más intensa que la del músculo en las secuencias potenciadas en T2 y una señal hiperintensa tras la inyección de la sustancia de contraste, y entre estos tumores, sólo el fibroma nasofaríngeo se implanta en el agujero esfenopalatino. Es excepcional que el estudio histológico del espécimen quirúrgico modifique el diagnóstico.

Tratamiento

PROCEDIMIENTOS

■ *Cirugía*

La exéresis quirúrgica es el tratamiento de primera elección del fibroma nasofaríngeo. Los objetivos de la cirugía son la exéresis completa del tumor, con una pérdida sanguínea y una morbilidad mínimas. Debido a la extensión submucosa de este tumor, a la ausencia de cápsula limitante, a la complejidad de la anatomía de la base del cráneo y a la tendencia hemorrágica del procedimiento quirúrgico, la exéresis completa del tumor requiere una buena exposición de éste y de sus extensiones.

Se han descrito numerosas vías de acceso. No se detallará aquí su realización técnica, puesto que ya se ha descrito en el tratado de cirugía otorrinolaringológica y cervicofacial de la Enciclopedia Médico-Quirúrgica [47]. Sólo se expondrán sus indicaciones.

■ *Arteriografía intervencionista*

La embolización preoperatoria de los fibromas nasofaríngeos guía y facilita el procedimiento quirúrgico, puesto que define la vascularización tumoral y disminuye la pérdida sanguínea preoperatoria. Requiere un equipo de neurorradiología intervencionista experimentado, que domine perfectamente las técnicas intravasculares. En la actualidad las complicaciones descritas cuando se introdujo este procedimiento son excepcionales. Pese a ser transitorio, la resección del tumor permite la exéresis de fibromas incluso gigantes, de forma más segura y con menos riesgo que en el pasado. No obstante, la embolización de eventuales ramas nutricias de la arteria carótida interna no se lleva a cabo debido al riesgo de complicaciones neurológicas. El plazo para realizar la cirugía de exéresis tras la embolización no debe ser superior a 3 días, ya que el riego de revascularización de los vasos aferentes o de neovascularización aumenta con el tiempo.

Anestesia

Al igual que la arteriografía diagnóstica, la mayoría de los procedimientos quirúrgicos de radiología intervencionista se realizan bajo anestesia local y con premedicación anestésica. Raras veces es necesaria una anestesia general.

Material

Se utilizan microcatéteres de flexibilidad progresiva, introducidos en unas sondas de 5 F de diámetro, que permiten cateterizar todas las arterias de hasta un 1 mm o menos de diámetro.

La embolización se basa en la introducción, en la luz arterial y/o capilar, de un material extraño con el objetivo de ocluirlo. El alcance de la desvascularización conseguida, depende esencialmente de su tamaño, mientras que su duración depende de la naturaleza del producto embolizado.

El material reabsorbible más utilizado actualmente es fabricado con gelatina de origen animal. Se corta del tamaño deseado y es reabsorbido en unas horas o días.

Los agentes de embolización no reabsorbibles son de tres tipos:

— El polivinilo de alcohol consiste en émbolos de calibre progresivo en suspensión estéril inyectable, que son eliminados de la luz vascular al cabo de unas semanas.

— Las microesferas están calibradas con precisión, entre 50 y 300 µm. Su tamaño se escoge en función del calibre de los vasos sanguíneos y de las anastomosis entre los sistemas carotídeos externo e interno, con el fin de evitar una migración a la circulación pulmonar o cerebral.

— Los líquidos deben reservarse para casos particulares y para manos experimentadas, puesto que su empleo es peligroso (extensión del infarto, inyección venosa, adherencias del catéter). Los cianoacrilatos son gomas que se polimerizan en contacto con cualquier sustancia iónica (sangre, suero fisiológico) y desencadenan una oclusión permanente. La adición de un aceite yodado hace que la mezcla se vuelva radiopaca y permite modificar a voluntad el tiempo de polimerización. La fluidez de la mezcla posibilita su inyección en sondas muy finas, y, por consiguiente, su empleo en procedimientos quirúrgicos muy distales. La adición de polvo de tantalio o de tungsteno aumenta aún más la radiopacidad en la endoscopia y permite sobre todo la detección macroscópica del tejido embolizado.

Para el pinzamiento de la arteria carótida interna se utiliza un microcatéter que lleva fijadas unas bolitas de látex de forma y tamaño variables.

Vías de acceso

Se utilizan dos grandes vías de acceso. La primera, la más clásica, es la embolización por vía intravascular convencional. La secunda, reciente y con indicaciones limitadas, es la vía directa *in situ*.

• *Embolización por vía intravascular*

La vía de elección para la embolización intravascular es la vía femoral. En caso de imposibilidad o fracaso de ésta, pueden utilizarse las vías carotídea anterógrada, humeral o axilar retrógrada. La presencia de ligaduras quirúrgicas en el caso de ciertas recidivas o, más rara vez, de que se hayan requerido por una hemorragia copiosa, impide la introducción de catéteres por la vía arterial clásica. En este caso es posible efectuar la punción directa de las ramas de la arteria carótida externa más allá de la ligadura.

• *Embolización directa* in situ

Cuando la cateterización intravascular es imposible (intervención quirúrgica o embolización previa, ligaduras quirúrgicas) o cuando el tumor es irrigado fundamentalmente por el sistema de la carótida interna *(fig. 10)*, puede emplearse la punción directa del fibroma nasofaríngeo *in situ* [12]. Las ventajas teóricas de esta técnica son numerosas:

— ausencia de manipulación intravascular, sobre todo del eje carotídeo interno;

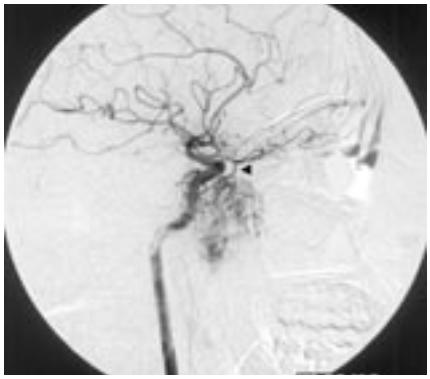

10 *Arteriografía de perfil, que muestra una excepcional vascularización tumoral proveniente únicamente del sistema carótido interno, a través de una rama de la arteria oftálmica (punta de flecha), que nace por encima de las arterias etmoidales. Esta configuración se debe a la interrupción de las ramas de las arterias carótidas externas en un procedimiento quirúrgico previo.*

— desvascularización tumoral más eficaz que por vía intravascular, puesto que la vía directa evita los vasos sanguíneos, demasiado pequeños para ser cateterizados;

— coloración y visualización peroperatoria del tumor mediante el polvo de tungsteno presente en el material de embolización;

— posibilidad de alcanzar fibromas nasofaríngeos ya operados.

Complicaciones

La principal complicación de la embolización por vía intravascular es el accidente vascular cerebral isquémico. Éste puede producirse por:

— un émbolo provocado por el lavado de la luz del catéter o del sistema coaxial trombosado;

— el reflujo a la carótida interna de partículas inyectadas en las ramas de la carótida externa; este riesgo disminuye con la utilización de microcatéteres, que permiten un cateterismo más distal y, por lo tanto, más alejado de la bifurcación carotídea;

— anastomosis entre las carótidas externa e interna a través de las cuales se produce la migración intracraneal del material de embolización; el estudio preoperatorio de dichas anastomosis debe ser sistemático; el riesgo aumenta con la utilización de partículas de pequeño tamaño (especialmente en el microcateterismo) o de émbolos líquidos y con las embolizaciones en hiperpresión, o con bloqueo del flujo; las ligaduras arteriales previas aumentan el riesgo al abrir los sistemas anastomóticos que reemplazan al vaso sanguíneo.

El riesgo de accidente vascular cerebral se produce aproximadamente en el 1 % de los procedimientos y parece disminuir merced a los logros en los materiales de embolización.

A menudo ocurren complicaciones menores:

— en el 10 % de las embolizaciones de la carótida externa se producen algias postembolización, por irritación muscular (trismus) o por embolización en el territorio glandular (submaxilitis, parotiditis);

— en ocasiones se producen paresias transitorias después de una embolización con partículas inferiores a 100 µm, que pueden originar una diplopía.

La embolización tumoral directa entraña un riesgo seguro relacionado con la toxicidad y la posibilidad de difusión del producto inyectado (cianoacrilato), pues a menudo es imposible evitar su reflujo súbito hacia los vasos aferentes del sistema de la carótida interna, ni la abertura de anastomosis hasta entonces no funcionales entre los sistemas de las caró-

tidas interna y externa. El equipo de Merland comunicó, en una serie de 29 casos, un accidente neurológico mortal y un caso de ceguera [12]. Estas graves complicaciones han llevado a limitar las indicaciones de tal técnica a casos muy precisos: imposibilidad de una embolización convencional; restos tumorales o recidivas múltiples y evolutivas; contraindicaciones quirúrgicas formales; ligaduras arteriales previas en una recidiva; participación masiva del sistema carotídeo interno difícilmente controlable por vía convencional.

Técnica

• *Embolización intravascular*

La embolización comienza en el territorio de las arterias facial (rama palatina ascendente) y faríngea ascendente (rama anterior) mediante partículas de polivinilo de alcohol (300-500 µm). A continuación, se emboliza distalmente la arteria maxilar interna para desvascularizar el tumor a través de sus ramas nutricias infraorbitaria, palatina descendente, alveoloantral y esfenopalatina. A menudo es necesaria una embolización complementaria de las ramas de la carótida externa contralateral.

Ciertos fibromas nasofaríngeos que presentan extensiones intraesfenoidales o intracraneales reciben una vascularización complementaria de una o de ambas carótidas internas (arteria vidiana, arterias etmoidales, anastomosis embrionarias reabiertas):

— si su participación es discreta, no se justifica la embolización de estas ramas, pues es posible controlar la hemorragia en el peroperatorio;

— si su participación es mayor o preponderante, puede efectuarse una embolización:

  — con protección cerebral, por pinzamiento temporal de la arteria carótida interna, pero su indicación debe considerarse en función de las dificultades operatorias, por una parte, y de su riesgo neurológico, por otra;

  — por punción directa *in situ*; en este caso, el pinzamiento temporal de la arteria carótida interna también puede indicarse para evitar el reflujo del material de embolización en los vasos que se dirigen al cerebro.

• *Inyección directa* in situ

La embolización directa *in situ* se lleva a cabo en las mismas condiciones anestésicas que la embolización intravascular. La inyección de la sustancia de embolización se efectúa por vía intranasal, vestibular o transcutánea precondílea. Para realizar una parenquimografía tras la punción directa del tumor, se administra en promedio una serie de 5-10 inyecciones de algunos mililitros de producto preparado extemporáneamente bajo control fluoroscópico permanente. Al finalizar la inyección, se realiza un control mediante una inyección en el sistema carotídeo.

• *Prueba de pinzamiento arterial de la carótida interna*

Esta prueba permite apreciar la tolerancia clínica a la interrupción del flujo de la arteria carótida interna. Se realiza en la sala de angiografía con el paciente despierto bajo neuroleptoanalgesia y heparinoterapia y nunca dura más de 30 minutos. Se coloca un pequeño balón en la arteria carótida interna y se insufla con una sustancia de contraste hasta ocluir el eje arterial. Se aprecia entonces la tolerancia clínica (sensibilidad, motricidad y funciones superiores). En forma simultánea se estudian las suplencias angiográficas del polígono de Willis: inyección de la carótida interna contralateral para evaluar la comunicante anterior (rapidez del llenado silviano del lado pinzado en comparación con el lado inyectado hasta el tiempo venoso cerebral); inyección de la arteria vertebral dominante para apreciar el carácter funcional de la comunicación posterior; estudio de las anastomosis meníngeas entre las ramas de la maxilar interna y el sifón carotídeo del lado pinzado, y de la inyección retrógrada de la arteria oftálmica a través de anastomosis (faciales y otras) capaces de sustituir al sifón carotídeo suprayacente. Esta prueba puede realizarse junto con un estudio del flujo sanguíneo cerebral mediante Doppler transcraneal o un electroencefalograma.

■ *Radioterapia externa*

La radioterapia externa se utiliza desde hace muchos años como tratamiento primario o secundario del fibroma nasofaríngeo. La serie más numerosa es la descrita por Cummings en 1984. Sobre un total de 55 pacientes, este autor registró un control clínico del tumor en el 80 % de los casos, aunque en el 50 % persistió una masa residual 12 meses después de la irradiación. En esta serie, un paciente desarrolló un carcinoma cutáneo en la zona irradiada 7 años después del tratamiento, y otro paciente presentó un carcinoma tiroideo al cabo de 14 años del tratamiento. ¡Habían recibido 35 Gy! Por último, 2 pacientes sufrieron cataratas [22, 33, 50].

En 1988, Economou et al [22] compararon una serie de 14 pacientes tratados inicialmente con radioterapia externa a causa de una extensión intracraneana con una serie de 68 pacientes tratados de entrada con cirugía. La dosis acumulada era de 36 Gy. En el 78,5 % de los pacientes irradiados desaparecieron los síntomas y se produjo una involución tumoral, visible radiológicamente, al cabo de 3 años, mientras que en los pacientes operados se alcanzó un 92,5 % de remisiones completas. Los autores concluyeron que la cirugía debía intentarse en primer lugar en los tumores que parecían extirpables y que la radioterapia externa era preferible para los tumores con extensión intracraneana, sobre todo próxima al seno cavernoso, vascularizados por la arteria carótida interna. Por otra parte, preconizaron una dosis total superior a 36 Gy, sin más precisiones.

No se ha establecido un consenso sobre el protocolo de irradiación que debe aplicarse. La mayoría de los autores recomiendan 36 Gy como mínimo, en dosis de 2 Gy/día, 5 días a la semana. El mayor problema de la radioterapia externa es el riesgo de cáncer radioinducido en pacientes jóvenes (carcinomas, sarcomas). Este riesgo, que alcanzó el 3,6 % en la serie de Cummings, resulta inaceptable cuando es posible realizar una exéresis quirúrgica no mutilante. Por otro lado, la radioterapia puede provocar alteraciones en el crecimiento del macizo facial cuando el paciente es muy joven, necrosis del lóbulo temporal, parálisis de los nervios craneales, panhipopituitarismo y rinitis atrófica.

■ *Quimioterapia*

Se dispone de pocos datos sobre la aplicación de quimioterapia para el tratamiento de los fibromas nasofaríngeos. Sólo se ha llevado a cabo en tumores cuya exéresis quirúrgica era imposible.

La quimioterapia fue preconizada por Goepfert et al [28] para los fibromas nasofaríngeos recidivantes o con extensión intracraneal, o muy vascularizados por la carótida interna. Estos autores comunicaron los casos de 5 pacientes tratados con una asociación de doxorrubicina, dacarbazina, cisplatino y vincristina; en uno de ellos se comprobó la desaparición total del tumor después de 6 meses, y en los otros cuatro, una disminución significativa de su tamaño. Sin embargo, recomendaban una gran prudencia en la administración de estos fármacos, debido a su toxicidad, sobre todo a la toxicidad cardíaca de la doxorrubicina [28].

■ *Hormonoterapia*

Debido a que el fibroma nasofaríngeo se desarrolla casi exclusivamente en varones, se postuló para su tratamiento el

empleo de estrógenos o de otras hormonas feminizantes, de forma aislada o asociados a la cirugía. Sin embargo, en estos tumores no se han hallado ni receptores de estrógenos, ni receptores de progesterona. Por otro lado, la administración de estas hormonas no ha demostrado ser eficaz, ni siquiera en la reducción del volumen tumoral. Por estas razones, ya no se utilizan [22, 40].

En la actualidad, se están investigando los inhibidores de los receptores de testosterona, pues se han encontrado receptores de andrógenos en los fibromas nasofaríngeos. En 1992, Gates et al administraron flutamida, un inhibidor de los receptores de testosterona, a 5 pacientes en el preoperatorio. En 4 de los 5 pacientes se registró una disminución del 44 % del volumen tumoral, sin que aumentara la morbilidad, así como una reducción de las pérdidas sanguíneas peroperatorias de un promedio de 1 400 ml. Así pues estos agentes podrían estar indicados, en asociación con la cirugía, en los tumores voluminosos.

INDICACIONES TERAPÉUTICAS

Cirugía

La cirugía es actualmente el tratamiento de elección del fibroma nasofaríngeo. No existe consenso sobre las vías de acceso quirúrgicas de este tumor. El número de vías de acceso disponibles es un reflejo de su polimorfismo y de la dificultad para realizar un tratamiento radical.

La elección de la vía de acceso debe basarse en la localización, el volumen y la extensión del tumor, en su vascularización, en la eficacia de la embolización, la experiencia del equipo quirúrgico y la edad del paciente.

En un adolescente prepúber o púber, aún no ha concluido el crecimiento del macizo facial, por ello puede resultar afectado por una destrucción ósea, por la colocación de placas de osteosíntesis con tornillo e, incluso, por el desprendimiento de los tejidos blandos de recubrimiento y del periostio. Un crecimiento equilibrado se basa, por otra parte, en el buen funcionamiento de los músculos masticadores y en la integridad de los nervios trigémino y facial.

En los pacientes jóvenes deben observarse ciertas reglas [30]:

— el desprendimiento de los tejidos blandos de la cara debe reducirse al mínimo imprescindible;

— el número de osteotomías debe limitarse y sus trayectos deben evitar las líneas de sutura;

— el número y la longitud de las placas de osteosíntesis deben ser mínimos;

— deben preservarse los nervios facial y trigémino;

— los colgajos del músculo temporal deben utilizarse juiciosamente, ya que su empleo puede conducir a asimetrías faciales y/u ortodóncicas.

Vía transnasal guiada por endoscopia

La vía transnasal guiada por endoscopia está indicada para los tumores limitados a la nasofaringe, a la cavidad nasal y a los senos etmoidal y esfenoidal o para los tumores que presentan una extensión lateral retropterigoidea moderada. No está contraindicada en las extensiones tumorales por delante de la apófisis pterigoides, siempre que se limite a la fosa pterigopalatina. Las principales ventajas de esta técnica son la ausencia de traumatismos de los tejidos blandos y de los huesos del macizo facial. La embolización preoperatoria es esencial en este caso para disminuir la hemorragia peroperatoria que dificulta la visibilidad en estas pequeñas cavidades. La endoscopia nasal permite a su vez controlar la calidad de la exéresis tumoral. Es imperativo controlar cada una de las regiones anatómicas identificadas previamente con las técnicas de imagen durante la elaboración del plan operatorio, tanto si se trata de extensiones intraóseas como de extensiones en las partes blandas. Esta etapa es particularmente fructuosa por detrás de las pterigoides, para detectar eventuales restos intraóseos, en particular en el cuerpo del esfenoides o en la raíz de las pterigoides [23, 30, 49].

Vía transfacial

La vía transfacial está indicada para las extensiones laterales por delante de la apófisis pterigoides que superen la fosa pterigopalatina, puesto que la vía transnasal exclusiva no es adecuada.

La vía de acceso debe ofrecer una exposición amplia y adecuada con un perjuicio estético mínimo. Pueden realizarse dos tipos de incisiones: la incisión paralateronasal y el *degloving*. Este último tiene la ventaja de que no deja cicatriz cutánea y proporciona una exposición suficiente para la mayoría de los tumores. Esta incisión asocia una vía de acceso vestibular bilateral y el despegamiento de la pirámide nasal de tipo rinoplastia.

Desde que la endoscopia se utiliza para completar la exéresis, se han reducido las dimensiones del colgajo óseo, con el fin de disminuir la incidencia de secuelas. Antes, la necesidad de obtener la mayor exposición posible obligaba a realizar un colgajo frontonasoorbitomaxilar con sección de la vía lagrimal y neurólisis del nervio infraorbitario. Esto ocasionaba estenosis secundarias de las vías lagrimales, disestesias prolongadas en el territorio del nervio infraorbitario y alteraciones del crecimiento del macizo facial. Las clásicas vías de acceso con pérdida de hueso, de tipo Rouge-Denker, tampoco son aconsejables, ya que pueden ocasionar una asimetría del crecimiento vertical del maxilar e incluso la retracción de las partes blandas y ofrecen una exposición insuficiente, sobre todo de la parte más externa de la fosa infratemporal. Hoy en día se cortan colgajos óseos más pequeños, pero que permiten el acceso a la fosa infratemporal y a la arteria maxilar interna, y vuelven a colocarse al final de la intervención.

Por esta misma vía también puede accederse a las eventuales prolongaciones tumorales orbitarias a través de la fisura orbitaria inferior. Si hay invasión de la fosa pterigoidea, se efectúa el fresado de las láminas de la apófisis pterigoides hasta sus raíces. Una prolongación paratubaria se moviliza fácilmente y se desciende hacia la nasofaringe. Una vez concluido el tiempo macroscópico de exéresis, es útil observar la cavidad quirúrgica con micoscopio óptico e inspeccionar de manera metódica cada una de las regiones anatómicas inicialmente afectadas por el proceso tumoral [23, 30].

La navegación asistida por computadora permite orientarse en una anatomía modificada por el proceso tumoral. Debe utilizarse con prudencia, ya que esta herramienta es precisa en los macizos óseos, pero puede dar informaciones engañosas cuando las estructuras anatómicas han sido desplazadas por la exéresis tumoral (como ocurre en la extensión laterocavernosa extradural, cuya exéresis se acompaña de un descenso de la fosa media).

Es importante asegurarse de que la exéresis sea completa. Esto no se consigue con la navegación asistida por ordenador tal como se practica hoy en día, ya que hace referencia a una técnica de imagen preoperatoria. Sin embargo, la realización precoz de una TC después de la intervención permite evaluar la calidad de la exéresis y repetir eventualmente una intervención por vía endoscópica, en una cavidad quirúrgica poco modificada por los procesos de cicatrización.

Vía transpalatina

Puede utilizarse para los tumores limitados a la nasofaringe, a la cavidad nasal y al seno esfenoidal. La exposición lateral es, en cambio, limitada [23, 47].

Vías anteriores transmaxilares

— La vía de Rouge-Denker, o vía vestibular transantronasal, ofrece una menor vía de acceso que el *degloving*.

— La vía transmaxilonasal bilateral por osteotomía de Le Fort I [39], aunque atractiva desde el punto de vista de la estética, no permite el acceso a las partes superior, posterior y, sobre todo, externa de la fosa infratemporal [30].

Vías transmandibulares

— La vía de Dingman y Conley [19], que requiere una osteotomía de la rama ascendente de la mandíbula, implica la sección del nervio alveolar inferior y ofrece un acceso limitado a la fosa pterigopalatina.

— La vía descrita por Legent et al [34] permite preservar el nervio alveolar inferior, pero proporciona un acceso limitado a la fosa pterigopalatina.

— La vía de Biller o vía cervicotransoral con mandibulotomía mediana [6] expone ampliamente la región pterigoidea y la pared lateral de la nasofaringe, pero ofrece una acceso limitado a las fosas pterigopalatina e infratemporal y causa importantes secuelas en la masticación.

Vías laterales transcigomáticas

Estas vías incluyen una incisión temporofrontal, prolongada en dirección preauricular, que permite la sección del hueso cigomático. Éste es llevado hacia abajo con el masetero. El temporal puede entonces ser despegado de arriba hacia abajo y pediculado en la apófisis coronoides o, a la inversa, ser llevado hacia arriba tras sección de la apófisis coronoides. Bordure et al [7] señalaron la utilidad de esta vía de acceso, derivada de la intervención de Sekhar [43], para los tumores benignos de la fosa infratemporal.

Esta vía de acceso lateral es también posible mediante una petrectomía anterior: es la vía infratemporal de tipo C de Fisch [25]. El principal inconveniente de esta vía es la sordera de transmisión que provoca, por la ablación del sistema timpanoosicular y el llenado de las cavidades del oído medio.

Vía transbasal o subfacial

Esta vía de acceso sólo se emplea en los raros casos de extensiones masivas a la fosa cerebral anterior. Su inconveniente es que provoca la pérdida del olfato.

Caso particular de la extensión intracraneal

Gracias al diagnóstico más precoz conseguido con los avances de las técnicas por imagen, son pocos los fibromas nasofaríngeos que hoy en día presentan una extensión intracraneana. Durante mucho tiempo, estos tumores se consideraron inextirpables. Cuando se intentaba realizar una exéresis parcial, ésta dejaba un resto tumoral que, aunque a veces involucionaba espontáneamente, podía originar recidivas. Los progresos en las técnicas de imagen, en la embolización y en las técnicas quirúrgicas han permitido un tratamiento radical de algunas extensiones intracraneales.

En la práctica, las extensiones laterocavernosas son generalmente extradurales [15], externas al seno cavernoso, y pueden extirparse por vía lateral e, incluso, exclusivamente por vía anterior. Las extensiones anterocavernosas pueden extirparse en ocasiones por vía anterior, y las extensiones mediocavernosas, por la vía anterior del esfenoides, si es posible, con control endoscópico [6, 9].

El problema se plantea en los casos de invasión masiva del seno cavernoso, habitualmente por vía anterocavernosa o inferocavernosa, que a menudo engloba al nervio óptico. En la actualidad, en estas situaciones excepcionales, la mayoría de los cirujanos rechazan la práctica de una intervención mutilante. La disección de los elementos del seno cavernoso es teóricamente posible, ya que éste no está constituido, como a menudo se ha descrito, por un lago sanguíneo que riega los nervios oculomotores y la carótida interna, sino por una red plexiforme de venas que rodean la carótida interna y los nervios oculomotores [22, 23]. No obstante, debido a la gran adherencia tumoral de los fibromas nasofaríngeos, el riesgo de oftalmoplejía y de ceguera es elevado. La mayoría de estos pacientes se tratan con radioterapia.

■ *Radioterapia externa*

La radioterapia externa debe reservarse a los pacientes que presentan múltiples recurrencias o un resto tumoral intracraneal evolutivo, con el objetivo de disminuir, o, incluso, de detener el crecimiento tumoral.

■ *Quimioterapia*

La quimioterapia no es un tratamiento de primera intención en el fibroma nasofaríngeo. No es más eficaz que la cirugía y no está exenta de toxicidad.

CONTROL Y RECIDIVAS

El fibroma nasofaríngeo recidiva en más del 20 % de los casos (22 % de los casos en la serie de Radkowski [40]; 26 % en la serie de Ungkanont [50]; 37,5 % en la serie de Fagan [23]; 27,5 % en la serie de Herman actualizada [30]). Este porcentaje tiende a disminuir con la revisión endoscópica sistemática de la cavidad operatoria al final de la intervención.

La recidiva se relaciona con la invasión de la fosa infratemporal, del seno esfenoidal, de la raíz de las apófisis pterigoides, del clivus, de la pared medial del seno cavernoso, del agujero rasgado anterior y de la fosa cerebral anterior. Así, la invasión de la base del cráneo aumenta de manera significativa el riesgo de recidivas tras el tratamiento. Esto confirma el valor pronóstico de esta invasión y destaca la pertinencia de la escala de Radkowski.

Por otra parte, el fibroma nasofaríngeo y, en particular, los restos tumorales tienen a menudo, tras la cirugía, una sorprendente tendencia a estabilizarse e incluso a involucionar cuando el paciente madura.

Herman et al [30] estudiaron, mediante técnicas de imagen, la evolución espontánea de los restos tumorales en una serie de 44 pacientes seguidos a largo plazo. En este estudio, 9 pacientes de los 44 sometidos a cirugía presentaron un resto tumoral, completamente asintomático, que se diagnosticó en los controles de seguimiento con TC. En los 9 pacientes, los restos eran retropterigoideos; en 3 casos se mantuvieron estables y en 6 casos desaparecieron con el tiempo. Otros autores han observado también una estabilización o una involución de los restos tumorales. Ningún factor predictivo permite saber si un resto tumoral involucionará, se estabilizará o volverá a evolucionar. Sin embargo, se recomienda una conducta expectante en un primer tiempo y la realización de una nueva TC unos meses después, para valorar la evolución natural del resto tumoral. Ante un aumento de tamaño, según su localización, se considerará la reintervención quirúrgica o la radioterapia externa. Los autores llevan a cabo una TC de control con inyección de contraste a las 48 horas del postoperatorio para identificar un eventual resto tumoral *(fig. 11)*.

Si no hay restos, se realiza una TC con inyección a los 6 meses y al año de seguimiento. Una endoscopia y una TC normales en dichos períodos asegura la curación del paciente.

Por el contrario, si se identifica un resto tumoral en la TC de las 48 horas, se programa rápidamente una reinterven-

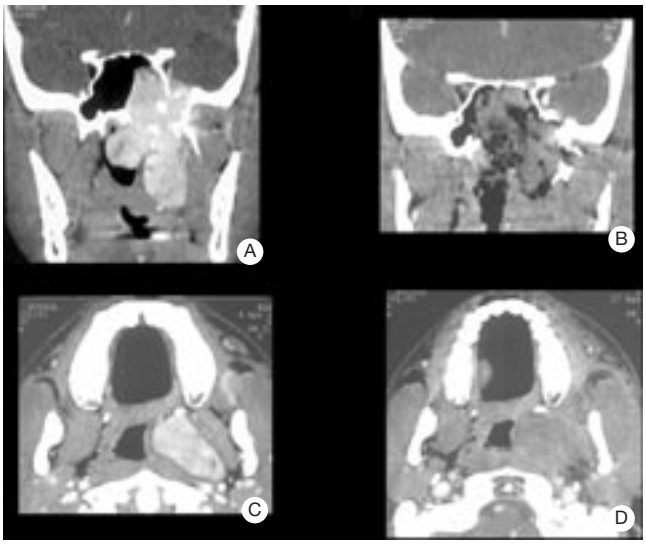

11 *Estudio postoperatorio sistemático por tomografía computadorizada con inyección de sustancia de contraste 48 horas después de la exéresis de un fibroma nasofaríngeo (B y D) y comparación con las imágenes preoperatorias (A y C) de los mismos tumores.*

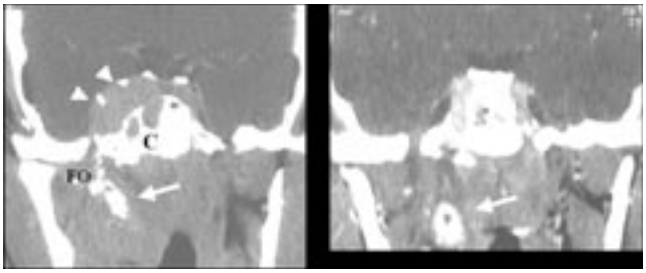

12 *Seguimiento mediante tomografía computadorizada de un resto tumoral mediocavernoso y anterocavernoso derecho. En la imagen de la izquierda, la invasión del seno cavernoso se pone de manifiesto por la forma convexa de su pared lateral (puntas de flecha). En la imagen de la derecha se comprueba la involución completa del tumor a los 3 años. La persistencia del producto de embolización extravasado (flechas), que se observa en las dos imágenes, es habitual en la técnica de embolización directa y dificulta el estudio. C: clivus; AO: agujero oval.*

ción por vía transnasal guiada por endoscopia si la exéresis puede realizarse sin riesgo neurológico. Si el resto tumoral es intracraneal, se instaura una vigilancia estrecha, y sólo se trata con radioterapia si se vuelve sintomático [32].

Si el resto tumoral se identifica al cabo de 6 meses, la conducta debe basarse también en los síntomas. Una recidiva mínima y asintomática puede mantenerse bajo vigilancia, puesto que existen casos documentados de involuciones secundarias espontáneas [20, 45] *(fig. 12).*

Cualquier referencia a este artículo debe incluir la mención del artículo original: Hervé S, Portier F, Chapot R, Guichard JP, Wassef M, Tran Ba Huy P et Herman P. Fibrome nasopharyngien. Encycl Méd Chir (Editions Scientifiques et Médicales Elsevier SAS, Paris, tous droits réservés), Oto-rhino-laryngologie, 20-585-A-10, 2001, 14 p.

[1] Achouche J, Laccourreye O, De Gaudemar I, George B, Merland JJ, Tran Ba Huy P. Les fibromes nasopharyngiens intra- et extracrâniens. Apport de l'imagerie et étude de l'échec local. À propos de 34 patients. *Ann Otolaryngol Chir Cervicofac* 1992 ; 109 : 223-230

[2] Acuna RT. The nasopharyngeal fibroma and its treatment. *Arch Otolaryngol* 1956 ; 64 : 451-455

[3] Andrews JC, Fisch U, Valavanis A, Aeppli U, Makek MS. The surgical management of extensive nasopharyngeal angiofibromas with the infratemporal fossa approach. *Laryngoscope* 1989 ; 99 : 429-437

[4] Aubry M, Pialoux P, Jost G. Chirurgie cervico-faciale et oto-rhinolaryngologique. Paris : Masson, 1966

[5] Batsakis JG. Clinical and pathological considerations. In : Tumors of the head and neck. Baltimore : Williams and Wilkins, 1979 : 296-300

[6] Biller HF, Sessions DG, Ogura JH. Angiofibroma: a treatment approach. *Laryngoscope* 1974 ; 84 : 695-706

[7] Bordure P, Legent F, Robert R, De Kersaint-Gilly A, Beauvillain C, Launay ML. Voie d'abord transzygomatique de la région infratemporale. Intérêts et limites. *Ann Otolaryngol Chir Cervicofac* 1991 ; 108 : 91-94

[8] Brasnu D, Laccourreye O, Menard M, Roux FX, Laccourreye H. La voie d'abord sous-labiale bilatérale et transnasale de l'étage moyen de la face. *Ann Otolaryngol Chir Cervicofac* 1989 ; 106 : 268-270

[9] Bremer JM, Neel HB, Desanto L, Jones GC. Angiofibroma: treatment trends in 150 patients during 40 years. *Laryngoscope* 1986 ; 96 : 1321-1329

[10] Bryan RN, Sessions RB, Horowitz BL. Radiographic management of juvenile angiofibromas. *Am J Neuroradiol* 1981 ; 2 : 157-166

[11] Canonni M, Zanaret M, Bartoli JM, Gras R. Fibrome nasopharyngien. *Encycl Méd Chir* (Éditions Scientifiques et Médicales Elsevier SAS, Paris), Oto-rhino-laryngologie, 20-585-A-10, 1991 : 1-13

[12] Casasco A, Houdart E, Biondi A, Jhaveri HS, Herbreteau D, Aymard A et al. Major complications of percutaneous embolization of skull-base tumors. *Am J Neuroradiol* 1999 ; 20 : 179-181

[13] Chauveau C. Histoire des maladies du pharynx. Paris : JB Ballière et fils, 1906 : 1-562

[14] Chelius MJ. A system of surgery. London : Renshaw, 1847 : 1-726

[15] Close LG, Schaefer SD, Mickey BE, Manning SC. Surgical management of nasopharyngeal angiofibroma involving the cavernous sinus. *Arch Otolaryngol Head Neck Surg* 1989 ; 115 : 1091-1096

[16] Cohen J. Historical vignette: Sir William Hingston, nasal fibromas, and the upside-down operation. *Ann Otol Rhinol Laryngol* 1996 ; 105 : 746-747

[17] Coutinho CM, Bassini AS, Gutierrez LG, Butugan O, Kowalski LP, Brentani MM et al. Genetic alterations in *Ki-ras* and *Ha-ras* genes in juvenile nasopharyngeal angiofibromas and head and neck cancer. *Sao Paulo Med J* 1999 ; 117 : 113-120

[18] Danesi G, Panizza B, Mazzoni A, Calabrese V. Anterior approaches in juvenile nasopharyngeal angiofibromas with intracranial extensions. *Otolaryngol Head Neck Surg* 2000 ; 122 : 277-283

[19] Dingman DL, Conley J. Lateral approach to the pterygomaxillary region. *Ann Otol Rhinol Laryngol* 1970 ; 79 : 967-970

[20] Dohar JE, Duvall AJ. Spontaneous regression of juvenile nasopharyngeal angiofibroma. *Ann Otol Rhinol Laryngol* 1992 ; 101 : 469-471

[21] Duvall AJ, Moreano AE. Juvenile nasopharyngeal angiofibroma: diagnosis and treatment. *Otolaryngol Head Neck Surg* 1987 ; 97 : 534-540

[22] Economou TS, Abemayor E, Ward PH. Juvenile nasopharyngeal angiofibroma: an update of the UCLA experience, 1960-1985. *Laryngoscope* 1988 ; 98 : 170-175

[23] Fagan JJ, Snyderman CH, Carrau RL, Janecka IP. Nasopharyngeal angiofibromas: selecting a surgical approach. *Head Neck* 1997 ; 8 : 391-399

[24] Fields JN, Halverson KJ, Devineni VR, Simpson JR, Perez CA. Juvenile nasopharyngeal angiofibroma: efficacy of radiation therapy. *Radiology* 1990 ; 176 : 263-265

[25] Fisch U. The infratemporal fossa approach for nasopharyngeal tumors. *Laryngoscope* 1983 ; 93 : 36-44

[26] Freche C, Bouche J, Serres P. Les indications de la voie bi-vestibulaire en chirurgie rhinologique. *Ann Otolaryngol Chir Cervicofac* 1976 ; 94 : 130-133

[27] Friedberg SA. Nasopharyngeal fibroma. *Arch Otolaryngol* 1940 ; 31 : 313-326

[28] Goepfert H, Cangir A, Lee YY. Chemotherapy for aggressive juvenile nasopharyngeal angiofibroma. *Arch Otolaryngol* 1985 ; 111 : 285-289

[29] Gosselin L. Fibrome ou polype fibreux nasopharyngien. *Clin Chir Hôp de la Charité* 1873 ; 1 : 92-116

[30] Herman PH, Lot G, Chapot R, Salvan D, Tran Ba Huy P. Long-term follow-up of juvenile nasopharyngeal angiofibromas: analysis of recurrences. *Laryngoscope* 1999 ; 109 : 140-147

[31] Jamal MN. Imaging and management of angiofibroma. *Eur Arch Otorhinolaryngol* 1994 ; 251 : 241-245

[32] Jones JC, Desanto LW, Bremer W, Neel B. Juvenile angiofibromas. *Arch Otolaryngol Head Neck Surg* 1986 ; 112 : 1191-1193

[33] Kasper ME, Parsons JT, Mancuso AA, Mendenhall WM, Stringer SP, Cassisi NJ et al. Radiation therapy for juvenile angiofibroma: evaluation by CT and MRI, analysis of tumor regression, and selection of patients. *Int J Radiat Oncol Biol Phys* 1992 ; 25 : 689-694

[34] Legent P, Beauvillain C, De Kersaint-Gilly A, Leroy G, Rousseau A. Fosse ptérygo-maxillaire (fossa infratemporalis). Division topographique. Moyens d'exploration. Abord transmandibulaire de la région des ptérygoïdiens. *Ann Otolaryngol Chir Cervicofac* 1981 ; 98 : 435-442

[35] Liston R. Tumour of the upper jaw bone: excision and recovery. *Lancet* 1841 ; 1 : 67-68

[36] Lloyd G, Howard D, Phelps P, Cheesman A. Juvenile angiofibroma: the lessons of 20 years of modern imaging. *J Laryngol Otol* 1999 ; 113 : 127-134

[37] Mehra YN, Mann SB, Dubey SP, Suri S. Computed tomography for determining pathways of extension and a staging and treatment system for juvenile angiofibromas. *ENTJ* 1989 ; 68 : 576-589

[38] Myhre M, Michaels L. Nasopharyngeal angiofibroma treated in 1841 by maxillectomy. *J Otolaryngol* 1987 ; 16 : 390-392

[39] Negrier B, Hadjean T, Brette MD, Klap P, Fabre A, Hadjean E. Abord de la région ptérygo-maxillaire par ostéotomie de Le Fort I. *Ann Otolaryngol Chir Cervicofac* 1985 ; 102 : 487-491

[40] Radkowski D, Mcgill T, Healy GB, Ohlms L, Jones DT. Angiofibroma. Changes in staging and treatment. *Arch Otolaryngol Head Neck Surg* 1996 ; 122 : 122-129

[41] Schiff M. Juvenile nasopharyngeal angiofibroma. A theory of pathogenesis. *Laryngoscope* 1959 ; 69 : 981-1016

[42] Sébileau P. Considérations sur les fibromes nasopharyngiens. *Ann Mal Oreille* 1923 : 553-615

[43] Sekhar LN, Schramm VL, Jones NF. Subtemporal-preauricular infratemporal fossa approach to large lateral and posterior cranial base neoplasms. *J Neurosurg* 1987 ; 67 : 488-499

[44] Sessions RB, Bryan RN, Naclerio RM, Alford BR. Radiographic staging of juvenile angiofibroma. *Head Neck Surg* 1981 ; 3 : 279-283

[45] Stansbie JM, Phelps PD. Involution of residual juvenile nasopharyngeal angiofibroma (a case report). *J Laryngol Otol* 1986 ; 100 : 599-603

[46] Stricker M. Chirurgie de la fosse ptérygo-maxillaire. [thèse], Nancy, 1965

[47] Tran Ba Huy P, Nottet JB, De Gaudemar I, George B, Herman PH. Chirurgie du fibrome nasopharyngé. *Encycl Méd Chir* (Éditions Scientifiques et Médicales Elsevier SAS, Paris), Techniques chirurgicales - Tête et cou, 46-210, 1993 : 1-8

[48] Trotoux J, Rivière F, Piérard E, Bonfils P. Abord des tumeurs de la face par « degloving ». *Ann Otolaryngol Chir Cervicofac* 1989 ; 106 : 346-350

[49] Tseng HZ, Chao WY. Transnasal endoscopic approach for juvenile nasopharyngeal angiofibroma. *Am J Otolaryngol* 1997 ; 18 : 151-154

[50] Ungkanont K, Byers RM, Weber RS, Callender DL, Wolf PF, Goepfert H. Juvenile nasopharyngeal angiofibroma: an update of therapeutic management. *Head Neck* 1996 ; 18 : 60-66

[51] Zanaret M, Triglia JM, Gras R, Bartoli JM, Canonni M, Pech A. Le fibrome naso-pharyngien. Formes extensives à la fosse infra-temporale. *Ann Otolaryngol Chir Cervicofac* 1991 ; 108 : 95-102